

Expansion palatine rapide chez le jeune adulte : Faut-il changer de paradigme?

• Dan A. Stuart, DDS •

• William A. Wiltshire, BChD, BChD (Hons), MDent, MChD, DSc •

S o m m a i r e

Un homme de 19 ans s'est présenté pour la correction d'une malocclusion et d'une anomalie transversale du maxillaire supérieur. Le patient a été informé que l'expansion de son maxillaire supérieur et la correction de la malocclusion exigeraient une chirurgie orthognathique, mais il a refusé de se soumettre à l'expansion chirurgicale. À la lumière de données récentes indiquant que l'expansion rapide du maxillaire supérieur peut être effectuée sans assistance chirurgicale chez de jeunes adultes, il a été décidé de traiter le patient sans recourir à la chirurgie. L'expansion rapide du maxillaire supérieur a été effectuée à l'aide d'un appareil Hyrax, et des radiographies post-traitement ont révélé l'ouverture de la suture palatine. Certains cliniciens estiment toujours que la chirurgie orthognathe est indiquée pour effectuer l'expansion du maxillaire supérieur chez les jeunes adultes, et ce nonobstant les données récentes qui appuient le recours à une technique non chirurgicale à cette fin après la fermeture de la suture palatine.

Mots clés MeSH : adult; dental arch/abnormalities; palatal expansion technique

© J Can Dent Assoc 2003; 69(6):374-7
Cet article a fait l'objet d'une révision par des pairs.

En règle générale, les anomalies transversales du maxillaire supérieur ne constituent pas un défi orthodontique si on parvient à les détecter avant ou durant la poussée de croissance qui caractérise l'adolescence. La correction de ces anomalies à l'aide d'un appareil d'expansion du maxillaire supérieur fixe, dont les travaux de Haas¹ il y a plus de 40 ans ont entraîné l'utilisation généralisée, a produit des résultats validés et prévisibles. Cependant, une fois la poussée de croissance terminée, soit à l'âge de 12-13 ans chez les filles et de 14-15 ans chez les garçons², le protocole d'expansion palatine rapide (EPR) n'est plus aussi clair et net. Selon certains auteurs, l'expansion de l'arcade du maxillaire supérieur chez les patients adultes n'est pas réalisable³⁻⁵. Proffit³ signale que «vers la fin de l'adolescence, l'interdigitation et l'ossification de la suture atteignent un point au-delà duquel l'expansion palatine devient impossible», une déduction qu'il fait de l'étude de Melsen⁶ sur l'apparence histologique des sutures. Par contre, d'autres données révèlent qu'il est en fait possible de procéder à l'expansion palatine chez les jeunes adultes⁷⁻¹¹. Le présent article fait le point sur la littérature récente portant sur l'EPR non chirurgicale chez les jeunes adultes et propose une justification raisonnée au recours à cette technique à la lumière d'un cas où les auteurs ont utilisé cette technique avec succès.

Les patients et leurs parents sont parfois peu enclins à accepter un plan de traitement faisant appel à l'EPR assistée chirurgicalement, en raison des risques inhérents liés à la chirurgie et de la gravité de l'intervention. Les cliniciens sont donc confrontés à un dilemme en présence de patients dont les sutures palatines sont fermées. Les sutures palatines se fermentaient dès l'âge de 12-13 ans¹². En outre, d'autres sutures adjacentes à la suture palatine seraient trop rigides pour permettre l'expansion chez le jeune adulte sorti de l'adolescence^{3,4,6,13}. À compter des premières années de l'âge adulte, l'ostéotomie de type Lefort 1 ou les ostéotomies des aspects palatin et latéral des maxillaires combinées à un traitement orthodontique représentent une option de traitement très répandue. Un grand nombre de patients refusent toutefois la chirurgie et, jusqu'à tout récemment, aucun traitement de rechange commode n'existait pour les patients arrivés à la fin de l'adolescence ou au début de l'âge adulte. L'étude de cas suivante résume l'expérience des auteurs concernant le traitement d'un patient souffrant d'une anomalie du maxillaire supérieur, et ce à l'aide d'une EPR non chirurgicale.

Étude de cas

Un jeune adulte de 19 ans et 7 mois s'est présenté pour la correction orthodontique d'une malocclusion. L'examen

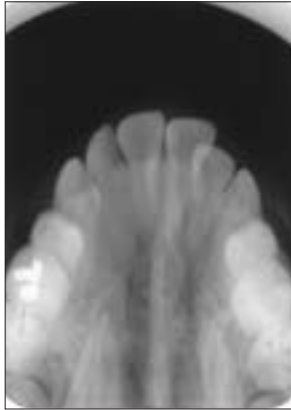


Illustration 1 : Radiographie pré-traitement de la suture palatine.

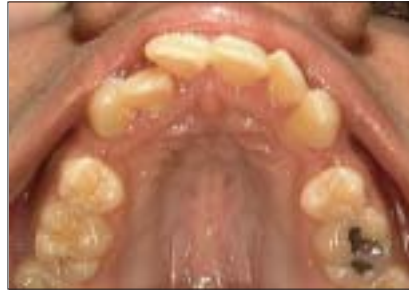

Illustration 2 : Vue occlusale pré-traitement. Le patient avait subi l'extraction de ses premières prémolaires 2 ans avant son évaluation par les auteurs.

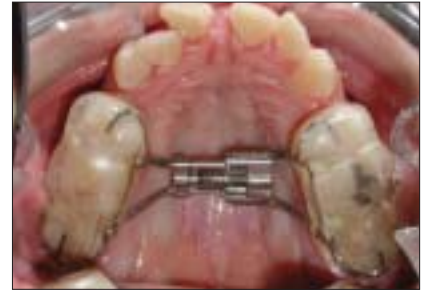

Illustration 3 : Vue occlusale montrant le diastème entre les incisives centrales au bout de 3 semaines d'expansion maxillaire.

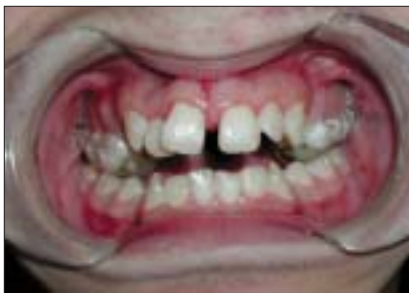

Illustration 4 : Vue frontale du diastème au bout de 3 semaines d'expansion palatine rapide.

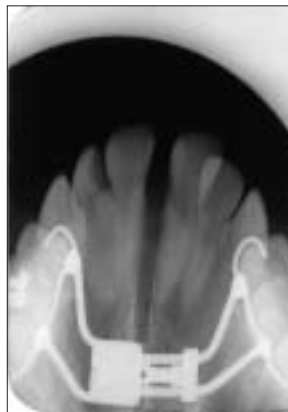


Illustration 5 : Radiographie post-traitement montrant la séparation de la suture palatine à la suite de l'expansion palatine rapide.

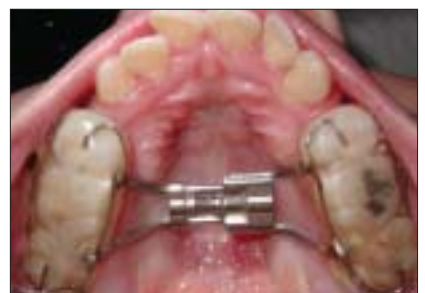

Illustration 6 : Vue palatine du diastème refermé sous l'effet des forces des fibres transeptales.

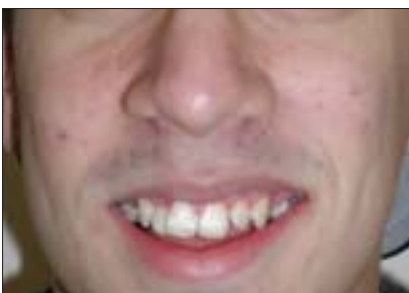

Illustration 7 : Vue frontale du diastème refermé sous l'effet des forces des fibres transeptales.

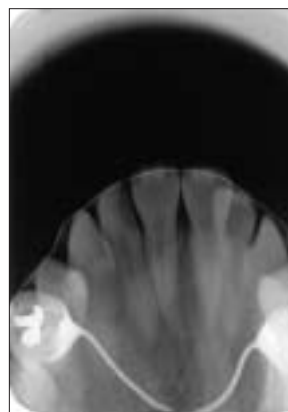


Illustration 8 : Radiographie occlusale prise 6 mois après l'expansion maxillaire rapide. L'écart molaire a été maintenu, et on constate une ossification de la suture palatine.

clinique et son dossier orthodontique ont révélé un déficit squelettique dans l'axe transversal du maxillaire supérieur. Le patient avait été informé que l'expansion du maxillaire supérieur exigerait très probablement une intervention chirurgicale, mais il a refusé cette option qui l'inquiétait. Vu la

maxillaire Hyrax (Dentaurum, Allemagne) a été adapté aux besoins du patient, et les dents postérieures du maxillaire supérieur ont été recouvertes avec de l'acrylique pour maintenir leur dimension verticale et empêcher toute interférence des cuspidés durant le processus d'expansion. On a joint le

réticence du patient à l'égard de la chirurgie, il a été convenu de procéder à l'expansion palatine rapide (EPR) avant d'installer des appareils orthodontiques fixes. Le patient a été informé des séquelles éventuelles de cette approche, de même que des risques et avantages qu'elle comporte, y compris la possibilité de l'interruption du traitement non chirurgical et le recours à l'expansion assistée chirurgicalement en cas d'échec du traitement non chirurgical.

Dans le cadre d'un examen clinique exhaustif, une radiographie occlusale antérieure du maxillaire supérieur (ill. 1) a été prise pour déterminer l'état de la suture palatine avant l'intervention (voir ill. 2 pour une vue occlusale pré-traitement). Un appareil d'expansion

patient à ne tourner la vis qu'une fois par jour pendant les premiers jours du traitement pour affaiblir la suture palatine et réduire la douleur au minimum. Le patient a suivi cette consigne pendant 7 jours. L'expansion mesurée sur l'appareil Hyrax était d'environ 1,5 mm au niveau de l'appareil d'expansion. Aucun diastème n'a été constaté, et le patient n'a signalé aucune douleur. On a ensuite prescrit au patient de donner 2 tours de vis par jour – le premier le matin, le second en soirée – pendant les 5 jours suivants. Une semaine plus tard, l'expansion mesurait 5 mm, et ce toujours sans diastème. On a donc indiqué au patient qu'il devait donner 2 tours de vis par jour pendant 3 jours, puis un tour par jour pendant 2 jours. Vingt-quatre jours après la première activation, l'appareil Hyrax indiquait une séparation de 7 mm, et le patient affichait un diastème de 3 mm (ill. 3 et 4). Une radiographie occlusale post-traitement antérieure a été prise pour vérifier l'ouverture de la suture palatine (ill. 5). Une ligature d'acier inoxydable a été installée pour fixer la position de la vis d'expansion. Le diastème s'est complètement refermé au bout d'environ 6 semaines sous l'effet de la force des fibres transeptales du parodonte (ill. 6 et 7). Durant toute cette période, le patient a signalé un léger malaise de courte durée alors qu'il pensait avoir effectué plus de 2 séances d'expansion la même journée. Une période de rétention de 3 mois a été prescrite au terme de l'EPR afin de favoriser l'ostéogénèse. Six mois après l'EPR, une radiographie occlusale a révélé la présence d'ossification le long de la suture palatine (ill. 8).

Discussion

Lorsque l'on envisage le recours à l'EPR chez un jeune adulte, on procède souvent à l'évaluation de la suture palatine à l'aide d'une radiographie occlusale. Des études radiographiques¹⁴ ont révélé que la fermeture de la suture palatine débute au début des années d'adolescence et que l'expansion maxillaire s'effectue le plus facilement avant la fin de cette période de croissance. Il est généralement admis que la suture palatine est une suture oronasale droite qui se voit clairement à la radiographie¹⁵. Mais les sutures palatines ne sont pas toujours droites⁶. Si une radiographie occlusale ne révèle pas cette suture, c'est peut-être parce qu'elle est orientée obliquement par rapport au trajet des rayons ou parce que les structures osseuses (p. ex., le vomer) la cachent¹⁵. Selon les résultats d'une étude¹⁵, 9 personnes sur 10 (de 18 à 38 ans) examinées après leur décès auraient pu subir une EPR avec succès parce que moins de 5 % de leur suture palatine était oblitérée. Cette constatation s'inspire de recherches antérieures¹⁶, lesquelles ont révélé que si l'on accepte une fermeture de la suture palatine de 5 % comme critère limite pour la disjonction de la suture maxillaire, la plupart des patients de moins de 25 ans n'afficheraient pas ce degré de fermeture. Des études récentes¹⁵ révèlent qu'une suture palatine apparemment fermée à l'examen d'une radiographie ne constitue pas l'équivalent histologique d'une suture ossifiée ou oblitérée.

Des chercheurs⁹ qui ont procédé à l'EPR chez 38 patients ayant atteint les dernières années de l'adolescence et l'âge adulte (7 hommes de 17 à 23 ans [âge moyen de 21 ans et

4 mois] et 31 femmes de 15 à 44 ans [âge moyen de 20 ans et 6 mois]) ont révélé que, nonobstant l'échec de l'expansion maxillaire non chirurgicale chez certains sujets en raison de réactions douloureuses, l'EPR chez les jeunes adultes avait été réussie. La définition d'une expansion «réussie» était fondée sur les données cliniques indiquant la manifestation d'un diastème. De ces 38 patients, 33 patients dont l'âge s'inscrivait dans la plage de 15 à 28 ans (âge moyen de 18 ans et 9 mois) ont subi avec succès un traitement ne comportant que l'EPR. L'âge des 5 personnes dont l'état exigeait l'EPR assistée chirurgicalement s'inscrivait dans la plage de 22 à 44 ans (âge moyen de 30 ans et 7 mois). Il convient de souligner que la plupart des sujets participant à cette étude ont éprouvé une douleur significative que l'on peut attribuer au rythme d'expansion très rapide de 4 tours par jour de la vis d'expansion, et ce jusqu'à l'apparition d'un diastème. Ce rythme d'expansion rapide provoquerait douleur et malaise. Les auteurs du présent article et d'autres chercheurs^{1,8,11} ne souscrivent pas à ce protocole et préfèrent un rythme d'expansion plus lent, à raison de 2 tours par jour au maximum.

D'autres études similaires appuient le recours à l'EPR non chirurgicale chez les jeunes adultes. Une de ces études¹¹ a porté sur l'évaluation de 82 patients de moins de 25 ans qui avaient subi avec succès une EPR non chirurgicale. De ces 82 patients, 12 étaient des femmes (âge moyen de 16 ans et 6 mois) dont la plus âgée avait 20 ans. L'homme le plus âgé ayant subi une EPR non chirurgicale avait 25 ans. Des études portant sur la stabilité à long terme^{7,8} ont aussi révélé des résultats encourageants. Quinze patients, de 15 ans à 39 ans (âge moyen de 22,3 ans) ont été suivis pendant 11 ans. Aucun n'a éprouvé la réapparition de son occlusion croisée. Les auteurs ont toutefois signalé une certaine inquiétude au sujet de la récession gingivale constatée⁸.

Les auteurs d'un autre rapport récent⁷ ont conclu que l'EPR non chirurgicale chez les adultes est une technique sûre et prévisible pour corriger les anomalies transversales du maxillaire supérieur. Leur conclusion est fondée sur la comparaison de 47 adultes et de 47 enfants ayant subi une EPR non chirurgicale et d'un groupe témoin de 52 patients orthodontiques adultes dont l'état n'avait pas exigé ce traitement. L'âge des 47 adultes s'inscrivait dans la plage de 18 à 49 ans (âge moyen de 29 ans et 9 mois \pm 8 ans). Aucun adulte ayant subi une EPR n'a manifesté la réapparition de son occlusion croisée durant au moins 1 an suivant l'enlèvement des rétenteurs (durée moyenne sans rétenteur de 5,9 ans \pm 3,9 ans.) Dans le cadre de cette étude, l'expansion maxillaire a été effectuée à l'aide d'un appareil de type Haas lié. La vis d'expansion a été tournée 1 fois par jour seulement, ce qui constitue une approche différente pour solliciter l'expansion palatine. Il convient de signaler qu'aucun des patients ayant subi ce traitement n'a affiché un diastème. Les auteurs ont démontré que, chez les adultes dont le traitement avait été réussi, la translation de l'os alvéolaire n'avait entraîné qu'une inclinaison minimale des molaires et que les 2 os maxillaires n'avaient pas été séparés. Neuf des 47 sujets ont éprouvé de la douleur ou de l'œdème, mais tous ont pu terminer leur traitement après une période de repos

d'une semaine, durant laquelle l'appareil a été relâché de quelques tours et après l'adoption subséquente d'un rythme d'expansion plus lent, soit tous les 2 jours. Les sujets féminins ont affiché une certaine perte d'attache gingivale, mais cette perte a été jugée acceptable sur le plan clinique.

Conclusions

Les données histologiques et radiologiques portent à croire que la suture maxillaire n'est pas ossifiée au point d'empêcher la séparation de la suture palatine chez les patients dont l'âge se situe à la fin de l'adolescence ou dans les premières années de la vingtaine. Cette conclusion est appuyée par des données cliniques. L'EPR devrait se limiter à 2 tours de vis par jour au maximum; il y aura peut-être lieu de la réduire à 1 tour de vis aux 2 jours pour assurer le confort du patient. Force est de constater qu'un nombre croissant de données réfutent la thèse selon laquelle l'expansion maxillaire non chirurgicale est impossible chez les patients de plus de 15 ou 16 ans. Notre étude de cas et la littérature font état de données cliniques qui indiquent que la fermeture de la suture palatine révélée par un examen radiographique ne signifie pas nécessairement que la suture est ossifiée. Par conséquent, la suture palatine peut être manipulée par intervention orthopédique, notamment par l'EPR, chez les patients dont l'âge se situe au moins au début de la vingtaine. Certains auteurs font état de réussite chez des patients encore plus âgés. Il existe 2 techniques non chirurgicales pour effectuer l'expansion du maxillaire supérieur chez les jeunes adultes : l'ouverture de la suture palatine à l'aide d'un appareil d'EPR et l'écartement du processus alvéolaire et des dents à l'aide d'un appareil d'expansion de type Haas. Les 2 techniques entraînent un résultat stable. Les cliniciens doivent toutefois savoir que la sélection des cas est un facteur déterminant de succès de l'une ou de l'autre de ces techniques; la consultation auprès d'un orthodontiste ou d'un chirurgien buccal peut s'avérer prudente dans certains cas.

Un nombre croissant de données appuient le recours à l'EPR non chirurgicale chez les jeunes adultes. L'examen exhaustif des résultats cliniques révèle qu'un changement de paradigme serait opportun. L'EPR non chirurgicale est une technique viable chez les jeunes adultes dont l'âge se situe dans la vingtaine avancée. ♦

Le Dr Stuart est résident en orthodontie à la Faculté de médecine dentaire, Université du Manitoba, Winnipeg (Manitoba).

Le Dr Wiltshire est professeur et directeur du Département de l'orthodontie, Faculté de médecine dentaire, Université du Manitoba, Winnipeg (Manitoba).

Écrire au : Dr Dan A. Stuart, Programme d'études supérieures en orthodontie, Faculté de médecine dentaire, Université du Manitoba, 780, av. Bannatyne, Winnipeg MB R3E 0W2. Courriel : danstuart96@hotmail.com.

Les auteurs n'ont aucun intérêt financier déclaré dans la ou les sociétés qui fabriquent les produits mentionnés dans cet article.

Références

1. Haas AJ. Rapid expansion of the maxillary dental arch and nasal cavity by opening the mid-palatal suture. *Angle Orthod* 1961; 31(2):73-90.

2. Marshall WA, Tanner JM. Puberty. In: Falkner F, Tanner JM, editors. *Human growth; a comprehensive treatise*. 2nd ed. New York: Plenum Publishing; 1986. p. 171-209.

3. Proffitt WR. The biological basis of orthodontic therapy. In: *Contemporary orthodontics*. 3rd ed. St. Louis: Mosby, Inc; 2000. p. 296-325.

4. McNamara JA, Brudon WL. Treatment of tooth-size/arch-size discrepancy problems. In: *Orthodontic and orthopedic treatment in the mixed dentition*. Michigan: Needham Press; 1993. p. 67-93.

5. Bishara SE, Staley RN. Maxillary expansion: clinical implications. *Am J Orthod Dentofacial Orthop* 1987; 91(1):3-14.

6. Melsen B. Palatal growth studied on human autopsy material. A histologic microradiographic study. *Am J Orthod* 1975; 68(1):42-54.

7. Handelman CS, Wang W, BeGole EA, Haas AJ. Nonsurgical rapid maxillary expansion in adults: report of 47 cases using the Haas expander. *Angle Orthod* 2000; 70(2):129-44.

8. Northway WM, Meade JB Jr. Surgically assisted rapid maxillary expansion: a comparison of technique, response and stability. *Angle Orthod* 1997; 67(4):309-20.

9. Capelozza Filho L, Cardoso Neto J, daSilva Filho OG, Ursi WJ. Non-surgically assisted rapid maxillary expansion in adults. *Int J Adult Orthodon Orthognath Surg* 1996; 11(1):57-66.

10. Handelman CS. Nonsurgical rapid maxillary alveolar expansion in adults: a clinical evaluation. *Angle Orthod* 1997; 67(4):291-308.

11. Alpern MC, Yurosko JJ. Rapid palatal expansion in adults with and without surgery. *Angle Orthod* 1987; 57(3):245-63.

12. Bell RA. A review of maxillary expansion in relation to rate of expansion and patient's age. *Am J Orthod* 1982; 81(1):32-7.

13. Melsen B, Melsen F. The postnatal development of the palatomaxillary region studied on human autopsy material. *Am J Orthod* 1982; 82(4):329-42.

14. Revelo B, Fishman LS. Maturational evaluation of ossification of the midpalatal suture. *Am J Dentofacial Orthop* 1994; 105(3):288-92.

15. Wehrbein H, Yidizhan F. The mid-palatal suture in young adults. A radiological-histological investigation. *Eur J Orthod* 2001; 23(2):105-14.

16. Persson M, Thilander B. Palatal suture closure in man from 15 to 35 years of age. *Am J Orthod* 1977; 72(1):42-52.