

Point de service

La rubrique «Point de service» du JADC répond aux questions cliniques de tous les jours en donnant de l'information pratique sur les traitements en salle opératoire. Les réponses reflètent les opinions des collaborateurs et ne visent pas à établir des normes de soins ou des recommandations pour la pratique clinique. Le lecteur est invité à pousser plus loin son étude des sujets traités. Les réponses de ce mois-ci sont fournies par des membres de l'Académie canadienne de dentisterie restauratrice et de prosthodontie. Si vous êtes intéressé à répondre à une question ou à en soumettre une, communiquez avec le rédacteur en chef, le Dr John O'Keefe, à jokeefe@cda-adc.ca.



Question 1 Comment puis-je retirer efficacement les prothèses fixes?

Les prothèses partielles fixes ont une espérance de vie limitée et finissent par avoir besoin d'une modification ou d'un remplacement pour des raisons esthétiques, fonctionnelles, mécaniques ou biologiques. S'il est possible de retirer la prothèse sans dommage, on peut apporter les modifications nécessaires et fixer la prothèse à nouveau, mais il peut être difficile de retirer une prothèse sans l'endommager.

Dans un scénario clinique courant, un des piliers d'une prothèse s'est déscellé, et l'autre est encore solide. Pour retirer la prothèse de façon sécuritaire dans cette situation, il faut soutenir la portion déscellée de la prothèse, de sorte que toutes les forces de retrait puisse être dirigées le long de l'axe des préparations dans la section de la prothèse qui est toujours fixe. Cette opération implique que la portion déscellée du pont doit être pressée sur son pilier pendant que la force de retrait est concentrée sur le pilier fixe. De cette manière, les forces sont maintenues à la verticale et comportent un vecteur de rotation faible. Les instruments décrits ci-dessous donnent à la force exercée une ampleur et une direction appropriées.

L'enlève-couronne et pont de Richwil (Almore International Ltd., Portland, Ore.) (ill. 1) fait appel à de la cire collante qui est réchauffée, puis placée sur la surface occlusale de la prothèse. Le patient referme ses dents dans la cire, qui est ensuite laissée à refroidir. Une fois la cire durcie, le patient ouvre la bouche d'un mouvement brusque. Dans la plupart des cas, la force résultante brise le ciment. Cette méthode fonctionne bien sur les ciments temporaires, mais les cliniciens

doivent savoir que les restaurations non solides de l'arcade opposée peuvent être délogées pendant ce mouvement.

Le maillet manuel pour traction (ill. 2) fait appel à un «crochet» placé sous la prothèse et à un poids qui glisse le long d'une tige métallique. Ce dispositif fonctionne bien sur les prothèses qui ont été scellées à l'aide de ciments temporaires. Même si l'instrument peut produire une force suffisante pour déloger la prothèse, il est difficile d'assurer un bon contrôle sur la direction de cette force. En effet, chaque fois que le poids est activé dans une direction, la tige peut facilement être déplacée de l'axe du retrait.

Le maillet automatique pour traction (Bontempi, Toronto, Ont.) (ill. 3) permet mieux qu'un maillet manuel de diriger les forces de retrait. La compression du maillet à 1 des 3 niveaux de force active le dispositif. Lorsque le levier est abaissé, le poids à ressort qui produit la contre-force a pour effet d'extraire la prothèse. Pour la réactivation, le dispositif doit être retiré, rechargé, puis repositionné.

L'enlève-pont pneumatique (Dentco Corp. USA, White Plains, N.Y.) (ill. 4) fait appel à l'air comprimé de l'unité dentaire pour activer un contrepoids interne. Lorsque le point d'appui est placé sous le pont, le bouton d'activation est relâché à une amplitude préétablie. La réactivation est automatique. Elle se fait grâce à l'air comprimé qui afflue dans l'instrument. La commande directionnelle est simple du fait que les mains et les doigts du clinicien n'ont pas besoin d'être repositionnés.



Illustration 1 : L'enlève-couronne et pont de Richwil fonctionne bien pour le retrait des prothèses scellées à l'aide de ciments temporaires.




Illustration 2 : Le maillet manuel pour traction est la méthode classique pour retirer les prothèses. Il produit la force désirée au moyen d'un poids qui glisse le long d'une tige métallique.



Illustration 3 : Le maillet automatique pour traction permet de diriger les forces en présence avec plus de maîtrise.



Illustration 4 : L'enlève-pont à air comprimé (pneumatique) permet d'appliquer une force d'une manière répétée dans un court laps de temps sans qu'on ait à retirer le dispositif de la bouche.

L'enlève-pont Higa (Higa Manufacturing Ltd., Vancouver Ouest, C.-B.) (ill. 5) a un fonctionnement qui repose sur un système de câble, lequel tire sur le pont pendant qu'une cheville de soutien maintient en place la dent préparée. Cette opération implique qu'on prépare un canal d'accès jusqu'au pilier cimenté et qu'on y place une cheville de soutien. Un câble est enroulé autour de la prothèse, et on utilise un tenon pivotant pour faire tourner le câble et le resserrer. Cette opération a pour effet de soulever la prothèse tout en maintenant le pilier sous-jacent en position, et l'empêche de bouger.

Une fois que le pont a été retiré, il peut être cimenté à nouveau, et le canal d'accès peut être obturé à l'aide d'un matériau de restauration approprié.

Le retrait d'un pont fixe fait partie intégrante de la prosthodontie. Cette situation arrive le plus souvent dans les cas de ponts extensifs soutenus par des préparations coronaires moins qu'idéales. La bonne compréhension des méthodes utilisées



Illustration 5 : L'utilisation de l'enlève-pont Higa suppose de pratiquer un orifice dans la surface occlusale de la couronne. Le dispositif immobilise ensuite la dent pilier sous-jacente de sorte que les forces sont dirigées seulement sur la prothèse.

pour retirer les prothèses est vitale pour ceux qui exercent la prosthodontie. ♦



Le Dr Izchak Barzilay est directeur de la Division de prosthodontie et de dentisterie restauratrice, Hôpital Mount Sinai, Toronto (Ont.), et professeur adjoint, Faculté de médecine dentaire, Université de Toronto, Toronto (Ont.). Il exerce également dans un cabinet privé de prosthodontie à Toronto.

Le Dr Barzilay n'a aucun intérêt financier déclaré dans la ou les sociétés qui fabriquent les produits mentionnés dans cet article. Courriel : ibarzilay@tdc.on.ca.

Lectures supplémentaires

Valbao FP Jr, Perez EG, Breda M. Alternative method for retention and removal of cement-retained implant prostheses. *J Prosthet Dent* 2001; 86(2):181-3.

Verrett RG, Mansueto MA. Removal of a metal-ceramic fixed partial denture with a loose retainer. *J Prosthodont* 2003; 12(1):13-6.

Question 2

Qu'est-ce que la résorption radiculaire cervicale externe et comment peut-on la prendre en charge?

La cause de la résorption radiculaire inflammatoire externe est inconnue. Cette affection peut cependant être décrite comme un processus au cours duquel une surface radiculaire non protégée et localement détruite ou altérée devient sensible aux cellules clastiques de résorption pendant une réponse inflammatoire du ligament parodontal à un «stimulus», ce qui cause la destruction du ligament ainsi qu'une invasion en forme de bol du ciment et de la dentine dans la région cervicale de la racine par des tissus fibrovasculaires de résorption. Le trauma, dans le sens le plus large du mot, est le facteur le plus couramment associé à ce stimulus.

Les patients sont tous exposés à un risque à cet égard, mais la résorption cervicale invasive est assez peu fréquente. Lorsque la lésion est visible, ses caractéristiques cliniques varient d'un petit défaut au rebord gingival à une décoloration rose de la couronne de la dent. L'inflammation adjacente au défaut de résorption peut amener le patient à se plaindre d'inconfort lorsque la muqueuse buccale est palpée par un doigt et frottée par la langue (ill. 1a

et 1b). Le plus souvent, il ne se manifeste aucun signe externe, si bien que le diagnostic se fait fréquemment par hasard au cours de l'observation d'une radiographie courante (ill. 2a et 2b). Le sondage sous-gingival énergique confirme la présence de la lésion.

Le traitement définitif dépend de la dent touchée de même que du siège et de la gravité du défaut de résorption. Un traitement conservateur est préférable, mais pourrait être impossible étant donné la nature infiltrative de la maladie ou en cas de diagnostic tardif. Le traitement vise notamment à inhiber l'activité des cellules clastiques dans le défaut de résorption et à créer un environnement convenable pour restaurer la dent conformément aux principes biologiques éprouvés.

Heithersay signale un traitement conservateur se composant du rabattement d'un lambeau, d'un curetage, d'une application topique d'acide trichloroacétique (solution aqueuse à 90 %) et de la restauration du défaut avec du verre ionomère et une résine composite. L'acide trichloroacétique est un agent extrêmement caustique qui produit une nécrose de coagulation lorsqu'on

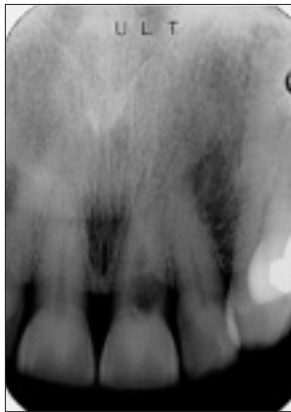

Illustration 1a : Ce patient s'est plaint d'une irritation des gencives du côté facial de la dent 21. Le défaut était évident au sondage, et il est clairement visible sur la radiographie.

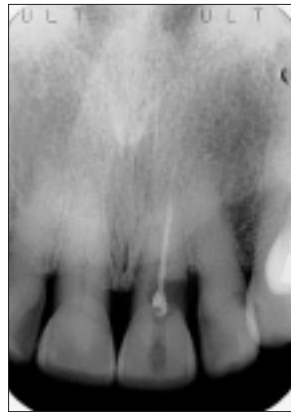

Illustration 1b : Un traitement de canal a été effectué. Ultérieurement, un lambeau a été soulevé et une restauration faite de verre ionomère recouverte d'une résine composite a été placée. La restauration enfreint l'espace biologique. Un traitement parodontal poussé était nécessaire pour maintenir la santé du parodonte. La radiographie, prise 9 ans plus tard, montre une perte d'os alvéolaire de 1 à 2 mm.

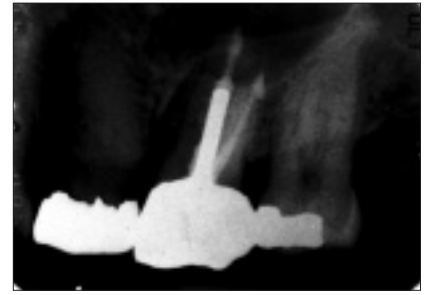


Illustration 2a : Le motif de consultation du patient était un inconfort au contact de la langue avec les tissus gingivaux linguaux de la dent 27. La faible radiotransparence présente dans la partie apicale de la chambre pulpaire a été manquée par le généraliste et par le prosthodontiste. Un sondage poussé de l'endodontiste a contribué à déceler la lésion.

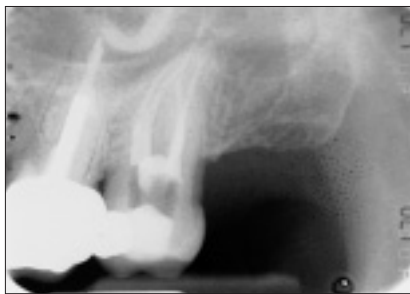

Illustration 2b : Un traitement de canal a été effectué. La radiographie post-opératoire du traitement de canal, prise quelques semaines plus tard, montre l'endroit où la lésion était en relation avec la surimposition partielle de la chambre pulpaire.

l'applique à des tissus mous. Il permet de maîtriser l'humidité et de mordancer la dentine et l'émail, mais peut aussi aboutir à une gingivectomie chimique, sauf si on l'utilise avec une extrême prudence.

Parmi les problèmes du traitement conservateur, on compte la difficulté à visualiser la lésion en raison d'un accès compliqué et d'un saignement, la difficulté à juguler l'hémorragie de ce tissu de résorption hautement vascularisé, le retrait ou l'inactivation de la lésion, la forme de rétention de la cavité et la maîtrise de la contamination par l'humidité à l'endroit des matériaux de restauration. Les restaurations sous-gingivales non conformes au respect de l'espace biologique entraînent des complications parodontales. Le traitement conservateur peut être impossible s'il y a un diagnostic tardif. Une lésion agressive nécessite un traitement énergique, c'est-à-dire traitement de canal, allongement de la couronne, et pivot radiculaire et couronne.

Il n'est pas possible de prédire ni de prévenir l'apparition de la résorption radiculaire cervicale inflammatoire. Les patients

atteints de cette affection peuvent subir une récurrence dans la même dent si le traitement n'est pas suffisamment énergique ou la récurrence peut survenir dans d'autres dents. Au moment de l'examen de rappel, le dentiste devrait procéder à un sondage sous-gingival profond de la circonférence cervicale de chaque dent, en notant les irrégularités du contour gingival, palper la muqueuse sus-jacente avec les doigts autant du côté facial que du côté lingual et prendre des radiographies au besoin. En cours de traitement, il faut réduire au minimum les lésions au ciment et à l'attachement parodontal. Toute inflammation post-traitement au niveau du rebord gingival devrait être examinée promptement. ❖



Le Dr Barry J. Hood exerce dans un cabinet privé de dentisterie générale à Toronto et est professeur agrégé de médecine dentaire (programme de qualification), Faculté de médecine dentaire, Université de Toronto. Courriel : barry.hood@sympatico.ca.

Lectures supplémentaires

- Bergmans L, Van Cleynbreugel J, Verbeken E, Wevers M, Van Meerbeek B, Lambrechts P. Cervical external root resorption in vital teeth. *J Clin Periodontol* 2002; 29(6):580-5.
- Gold SI, Hasselgren G. Peripheral inflammatory root resorption. A review of the literature with case reports. *J Clin Periodontol* 1992; 19(8):523-4.
- Heithersay GS. Invasive cervical root resorption following trauma. *Aust Endod J* 1999; 25(2):79-85.
- Heithersay GS. Clinical, radiologic, and histopathologic features of invasive cervical resorption. *Quintessence Int* 1999; 30(1):27-37.
- Heithersay GS. Invasive cervical resorption: an analysis of potential predisposing factors. *Quintessence Int* 1999;30(2):83-95.
- Ne RF, Witherspoon DE, Gutmann JL. Tooth resorption. *Quintessence Int* 1999; 30(1):9-25.

Question 3

Comment restaure-t-on les molaires présentant une atteinte buccale ou linguale de la furcation?

En raison de la perte d'os vertical, les molaires contractent souvent une atteinte de la furcation. À mesure que l'atteinte s'approfondit horizontalement, il se développe une cavité qui se prête merveilleusement à l'hébergement des bactéries¹. Le fondement de ma méthode préférée pour la préparation et la restauration de telles dents consiste à retirer le plafond de la furcation, à pratiquer des sillons très larges et très profonds et à améliorer le contrôle de la plaque par le patient.

Il faut faire attention à 3 questions en planifiant le traitement dans ces cas-là :

- la formation d'une poche horizontale dans la furcation;
- la perte d'os vertical autour de la furcation;
- la relation entre la chambre pulpaire et la furcation.

La poche horizontale se mesure au mieux avec une sonde parodontale courbée comme la sonde Nabers PQ2N (Hu-Friedy, Chicago, Ill.). Même si les radiographies périapicales sont excellentes pour visualiser la perte d'os vertical des molaires inférieures, les radiographies interproximales verticales sont meilleures pour montrer le niveau osseux des molaires supérieures, en particulier si le film radiographique n'est pas pressé contre les surfaces linguales des dents.

Selon Ricchetti², la chambre pulpaire occupe le tiers moyen de la dent. Ce renseignement anatomique permet au clinicien de juger s'il faudra ou non procéder à un traitement endodontique avant de retirer le plafond de la furcation pendant la préparation de la dent.

La méthode de Ricchetti pour la classification des atteintes de furcation divise les molaires en tiers buccal, moyen et lingual. Le classement des atteintes se fait comme suit :

- Classe I : Atteinte initiale; atteinte horizontale dans la zone interradiculaire.
- Classe Ia : Atteinte dans environ la première moitié du tiers buccal ou lingual.
- Classe II : Atteinte horizontale au-delà de la classe Ia, mais pas dans le tiers moyen de la molaire.
- Classe IIa : Atteinte horizontale dans le tiers moyen de la molaire, mais pas au-delà de la moitié.
- Classe III : Atteinte horizontale au-delà de la moitié de la largeur de la dent (ill. 1).

Lorsque je planifie une couronne complète sur une dent dont la furcation est atteinte, j'utilise d'abord ce classement pour déterminer la proximité de la préparation planifiée par rapport à la pulpe. Après avoir retiré le plafond de la furcation, on peut habituellement préparer les dents de classe I et Ia avec un trauma pulpaire minimal. Il faut cependant savoir que les préparations de classe IIa peuvent causer une lésion pulpaire irréversible et que les préparations de classe II et de classe III peuvent donner lieu à une exposition pulpaire.

Les préparations de classe II nécessitent beaucoup de jugement ainsi qu'une analyse radiographique de la taille de la

pulpe et de la perte d'os vertical. La préparation de classe II en présence d'une pulpe de grande taille ou d'une perte avancée d'os vertical entraîne un risque accru de perte de vitalité pulpaire.

Traitement

Classes I et Ia

1. Je recommande d'abord de procéder à une préparation typique avec épaulement biseauté. Ensuite, je conseille de sonder la furcation avec le bout d'un diamant long et effilé, puis de replacer le diamant dans la furcation jusqu'à ce qu'on ne puisse plus sonder celle-ci horizontalement. Enfin, il faut polir la préparation sans ligne de finition avec un diamant fin, puis avec un diamant ultrafin.
2. Lanifier le dessin de la couronne de sorte qu'elle comporte un sillon large et profond depuis la furcation jusqu'à la surface occlusale (ill. 2).

Classe II

1. La préparation et la restauration sont similaires à celles des classes I et Ia. Toutefois, sur la base du sondage et de l'analyse radiographique, il faut déterminer si un traitement endodontique préalable à la restauration est approprié. En cas de doute, je préfère adopter une démarche proactive et procéder à un traitement endodontique préventif, plutôt que de forer dans une nouvelle couronne peu après son insertion.

Classe IIa et Classe III

1. Procéder à un traitement endodontique.
2. Sonder la furcation à l'aide d'un diamant long et effilé, puis replacer le diamant en position verticale et procéder à l'hémisection de la dent, en enlevant tout tissu dur non supporté au niveau de la furcation. Polir les 2 racines hémisectionnées avec un diamant fin puis ultrafin.
3. Restaurer les parties mésiale et distale de la dent à l'aide d'un pivot radulaire.
4. Préparer chaque racine soit avec un chanfrein, soit avec un épaulement biseauté ultraconservateur.
5. Restaurer en 2 petites prémolaires jumelées (ill. 3).

Remarques supplémentaires

1. Donner à la furcation assez de largeur sur le plan mésiodistal pour que le laboratoire puisse pratiquer un sillon buccal ou lingual suffisamment large pour faciliter l'entretien préventif par le patient (ill. 4).
2. Tracer une ligne horizontale sur le modèle à partir du bord de la racine mésiale jusqu'à la racine distale, puis finir le bord de la furcation en tranche à cette ligne. Cette opération empêchera un empiètement sur la largeur biologique (ill. 5).

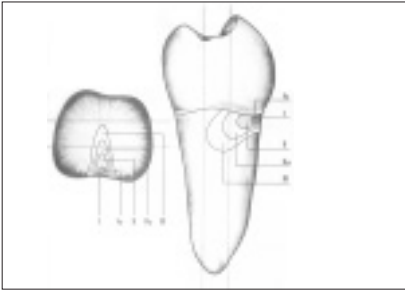


Illustration 1 : Dessin en sections transversale et frontale d'une molaire inférieure, montrant la configuration de la poche parodontale et la perte osseuse qu'on observe généralement dans chaque classe d'atteinte de furcation. Illustration reprise avec permission de Quintessence Publishing Co, Inc.².

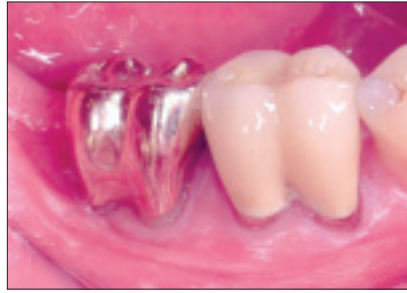

Illustration 2 : Sillons buccaux larges et profonds. Le contrôle de la plaque doit être améliorée.

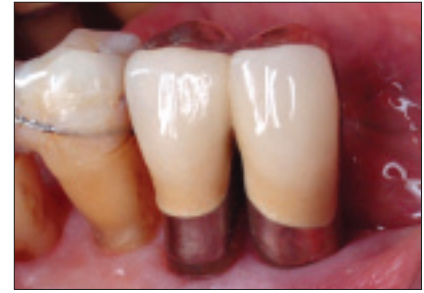

Illustration 3 : Patient de 80 ans 7 ans après l'insertion de 2 couronnes jumelées sur des racines ayant subi une hémisection.




Illustration 4 : Atteinte linguale de classe I et atteinte buccale de classe II.



Illustration 5 : Le bord de la couronne sera fini sans aller jusqu'au rebord de la furcation modifiée.

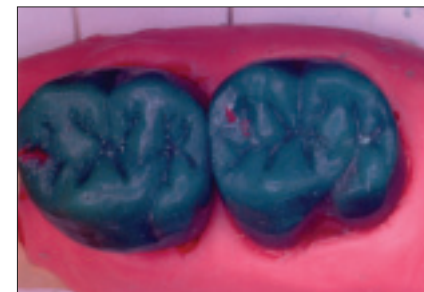

Illustration 6 : Modèle en cire pour une furcation au sein d'une racine palatine double d'une deuxième molaire supérieure.

3. Ordonner au patient d'entretenir la crevasse gingivale avec de la chlorhexidine déposée sur une brosse Sulcabrush (Sulcabrush Inc., Concord, Ont.) 2 fois par jour.
4. Fabriquer la couronne temporaire de la même manière que la couronne permanente. Ceci permet au dentiste d'évaluer le contrôle de la plaque par le patient au moment de l'insertion finale et de fournir les conseils nécessaires en matière d'hygiène buccodentaire.
5. Les dents longues à atteinte parodontale se finissent mieux avec un chanfrein fin ou sans ligne de finition.
6. Vérifier les modèles en cire jusqu'à ce que le laboratoire soit complètement familiarisé avec vos exigences (ill. 6). ♦



Le Dr Jeff Martin exerce dans un cabinet de dentisterie privée à Toronto (Ont.). Il n'a aucun intérêt financier déclaré dans la ou les sociétés qui fabriquent les produits mentionnés dans cet article. Courriel : j.m.martin@sympatico.ca.

Références

1. Kastenbaum F. The restoration of the sectioned molar. *Int J Periodontics Restorative Dent* 1986; 6(6):8-23.
2. Ricchetti PA. A furcation classification based on pulp chamber-furcation relationships and vertical radiographic bone loss. *Int J Periodontics Restorative Dent* 1982; 2(5):50-9.

Question 4

Comment puis-je utiliser les techniques de rétraction gingivale pour assurer le maintien de la santé parodontale de mes patients et obtenir une intégrité marginale précise autour des couronnes complètes?

Le succès de toute prothèse fixe repose sur un traitement adéquat des tissus durs et mous, ce qui contribue à assurer la santé parodontale à long terme^{1,2}. À cet égard, un lien étroit a été établi entre la technique de restauration choisie et la réaction des structures parodontales connexes³.

Kois⁴ a défini des lignes directrices sur la préparation intracrêvulaire des dents, en se basant sur les principaux prédicteurs anatomiques du complexe dentogingival (CD), c.-à-d. la distance entre la crête osseuse et le rebord gingival libre. Deux aspects déterminants de l'architecture parodontale aident à déterminer la position de la ligne de finition de la restauration. Premièrement, la crête osseuse (et son contour) est beaucoup plus importante dans la région antérieure, puis elle s'aplatit progressivement en direction postérieure, ce qui rappelle le contour de la jonction amélo-cémentaire⁵. Deuxièmement, comme le décrit Kois⁶, il existe des variations biologiques dans la position normale du niveau gingival : crête normale, CD = 3 mm; crête élevée, CD < 3 mm et crête basse, CD > 3 mm. Donc, il vaut mieux connaître la position de la crête osseuse pour déterminer la position finale de la ligne de finition, en particulier dans la région antérieure⁷. Lorsque des questions d'esthétique entrent en jeu, les prédicteurs les plus cohérents pour la mise en place de la ligne de finition sont la distance entre le rebord de la couronne et la crête osseuse et aussi, dans une certaine mesure, la profondeur de la crevasse gingivale. Cette dernière se trouve à une distance de 2 à 2,5 mm coronairement à la crête osseuse et permet d'avoir une crête normale avec des tissus conjonctifs et une attache épithéliale adéquats⁶. En général, une crête élevée augmente considérablement le risque de non-respect de l'espace biologique, ce qui peut causer une inflammation et une cyanose des tissus; à l'inverse, une crête basse augmente les risques de récession gingivale et d'apparition d'espaces interdentaires⁴.

Si le concept de la préparation le permet et que les critères d'esthétique sont respectés, une ligne de finition en position supracrestale est idéal pour assurer la santé des tissus durs et mous, à long terme; il est alors relativement peu compliqué

d'obtenir une empreinte claire et précise de la préparation⁸. Lorsque la ligne de finition est en position intracrêvulaire, le dentiste doit déterminer le type de crête osseuse et la profondeur de la crevasse gingivale, puis appliquer un protocole uniforme de traitement des tissus. Ce protocole doit être reproductible, prévisible et rapide, afin que le technicien puisse obtenir un modèle exact, non seulement de la préparation mais aussi de la forme radulaire (c.-à-d., le profil d'émergence).

Voici le protocole recommandé pour le traitement des tissus lors d'une préparation intracrêvulaire :

1. Évaluer, à l'aide de radiographies, la position et le contour de la crête osseuse et l'étendue apicale des lignes de finition des restaurations antérieures.
2. Après l'application d'un anesthésique local approprié, déterminer le type de crête en sondant la crête osseuse avec une sonde parodontale n° 4 (Hu-Friedy, Chicago, Ill.).
3. Placer une digue en caoutchouc, puis enlever l'ancienne restauration, la carie et la structure non supportée de la dent. Reconstruire la structure manquante de la dent à l'aide d'un pilier radulaire ou de matériaux de reconstitution de pile (ou les 2), puis préparer la dent en vue du type de restauration choisi.

- 4a. Si la crête est normale ou élevée, placer d'abord *doucement* une corde n° 00 (UltraPak, Ultradent Products Inc., South Jordan, Utah), puis une corde n° 0, en prenant soin d'éviter de replier les cordes (ill. 1). Ces 2 cordes, lorsque mises en place à sec et sans les replier dans la crevasse gingivale à l'aide d'un instrument d'obturation en plastique (IPC-A, Hu-Friedy), devraient mesurer 1,5 mm de hauteur. Si l'on y ajoute l'attache du tissu conjonctif (environ 1,0 mm), on obtient une distance de 2,0 à 2,5 mm avec la crête osseuse.

Selon le niveau des tissus, un instrument radiochirurgical (n° 113F, Ellman Int, Inc., Hewlett, N.Y.) peut être utilisé pour faire une excision du tissu micro-lisse sans pression pour exposer la deuxième corde (n° 0) en extension

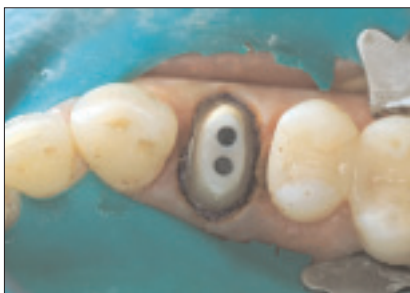

Illustration 1 : Préparation complétée avec mise en place des cordes UltraPak n° 00 et 0.

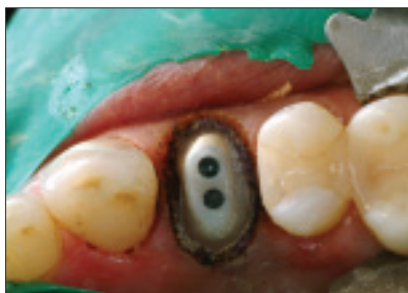

Illustration 2 : Vue occlusale de la préparation améliorée, après radiochirurgie des tissus rétractés.

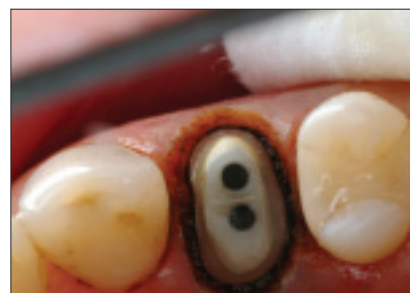


Illustration 3 : Aspect de la crevasse gingivale, immédiatement après le retrait de la corde n° 0.

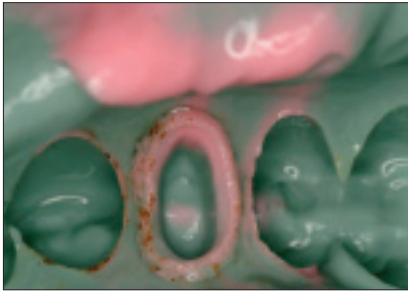


Illustration 4 : Empreinte réversible en hydrocolloïde, avec bonne définition marginale.

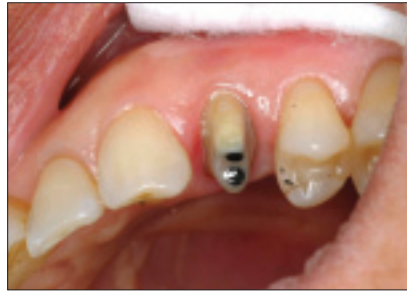

Illustration 5 : Vue de face de la préparation, 3 semaines après l'intervention, montrant une excellente guérison du tissu gingival.

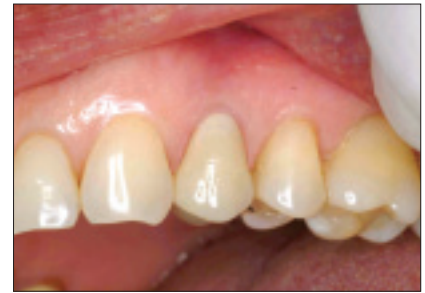

Illustration 6 : Réaction gingivale lors du rendez-vous de mise en place, et couronne toute céramique.

coronaire (ill. 2). La pleine largeur de la corde devrait être bien visible dans toutes les directions (360°) autour de la préparation. Il est maintenant possible de déterminer le niveau approprié de la ligne de finition, car on sait où prendra fin le tissu marginal après le retrait des cordes et la guérison des tissus.

Avant de retirer la corde n° 0, un agent hémostatique (Viscostat, Ultradent Products Inc.) est appliqué sur les tissus; la corde est ensuite retirée doucement, puis toute la zone est rincée à fond pour enlever tout Viscostat encore présent et favoriser la mise en place du matériau d'empreinte (ill. 3 et 4). Selon le matériau utilisé, la zone sera soit laissée humide, soit asséchée.

- 4b. Si la crête est basse dans le sextant antérieur, appliquer une pression *extra légère* pour introduire une corde n° 00, puis une corde n° 0 ou n° 1; les cordes doivent rester visibles au niveau de la crevasse. Aucune radiochirurgie n'est indiquée. Dans les régions postérieures où le dentiste désire réduire la profondeur de la poche parodontale, procéder comme pour une crête normale.
5. Cette technique de rétraction donne des résultats régulièrement prévisibles sur les tissus mous (ill. 5 et 6). ♦

Références

1. Ferencz JL. Maintaining and enhancing gingival architecture in fixed prosthodontics. *J Prosthet Dent* 1991; 65(5):650-7.
2. Purton DG. Impression materials and gingival retraction techniques for crowns and bridges. *N Z Dent J* 1988; 84(377):80-3.
3. Saba S. Soft tissue transfer models: the patient-dentist-laboratory connection. *J Can Dent Assoc* 1998; 64(8):584-5.
4. Kois JC. New paradigms for anterior tooth preparation: rationale and technique. *Contemporary Esthetic Dentistry* 1996; 2(1):1-8.
5. Libman WJ, Nicholls JI. Load fatigue of teeth restored with cast posts and core and complete crowns. *Int J Prosthodont* 1995; 8(2):155-61.
6. Kois JC. Altering gingival levels: the restorative connection. Part I: biologic variables. *J Esthet Dent* 1994; 6(1):3-9.
7. Sanavi F, Weisgold AS, Rose LF. Biologic width and its relation to periodontal biotypes. *J Esthet Dent* 1998; 10(3):157-63.
8. Loe H. Reactions to marginal periodontal tissues to restorative procedures. *Int Dent J* 1968; 18(4):759-78.



Le Dr Peter Taylor exerce dans un cabinet privé et chargé de clinique en prosthodontie à l'Université Western Ontario à London. Il n'a aucun intérêt financier déclaré dans la ou les sociétés qui fabriquent les produits mentionnés dans cet article. Courriel : taydent@aol.com.